

VALUTAZIONE ISTOLOGICA ED ISTOMORFOMETRICA DI IMPIANTI INSERITI IN SITI PREPARATI CON INSERTI PIEZOELETRICI E STRUMENTI ROTANTI

FRAIOLI C*, PICARO G, BROMO F, DE FELICE G, GRILLI R,
DI IORIO D, BERARDI D, PERFETTI G.

Università G. d'Annunzio Chieti e Pescara
Scuola di Medicina e Scienze della Salute
Dipartimento di Scienze Mediche, Orali e Biotecnologiche
Direttore: Prof. Sergio Caputi
Scuola di Specializzazione in Chirurgia Odontostomatologica
Direttore: Prof. Giorgio Perfetti

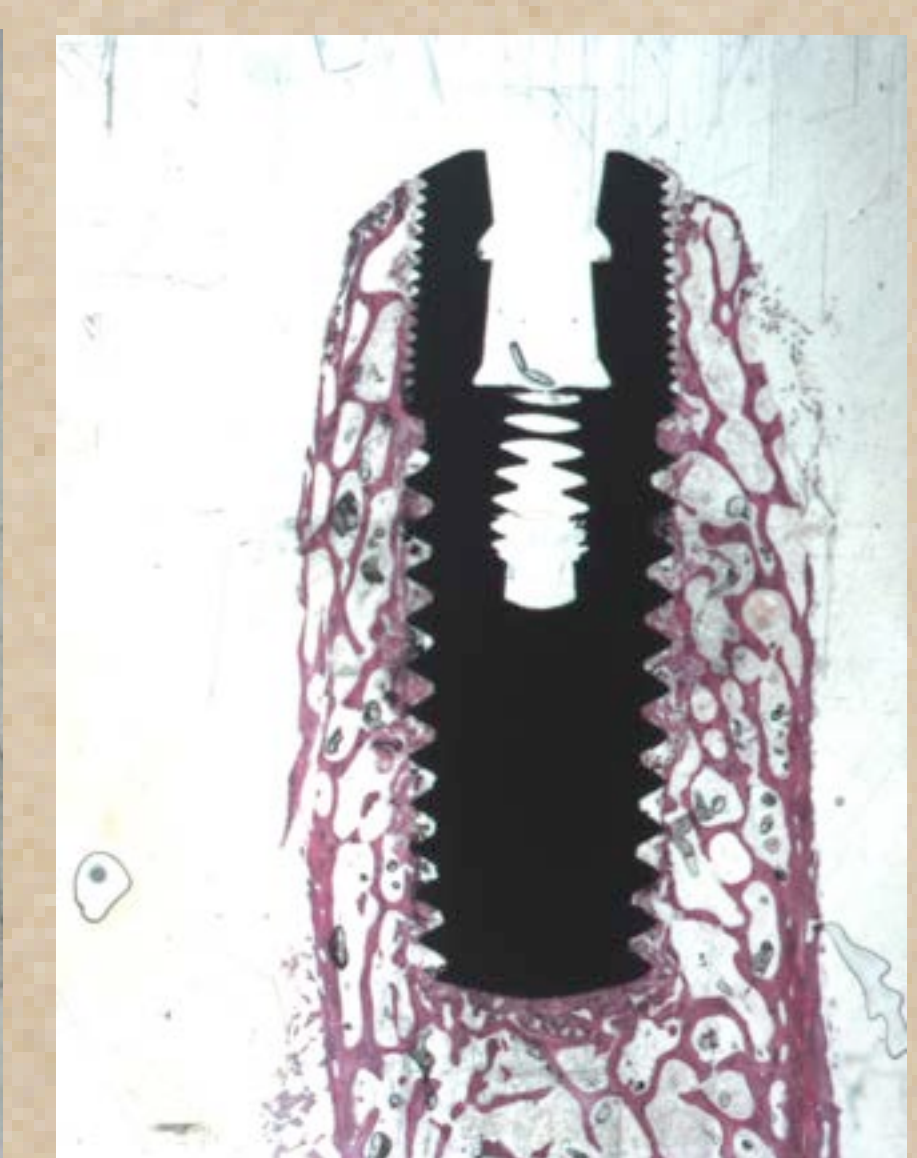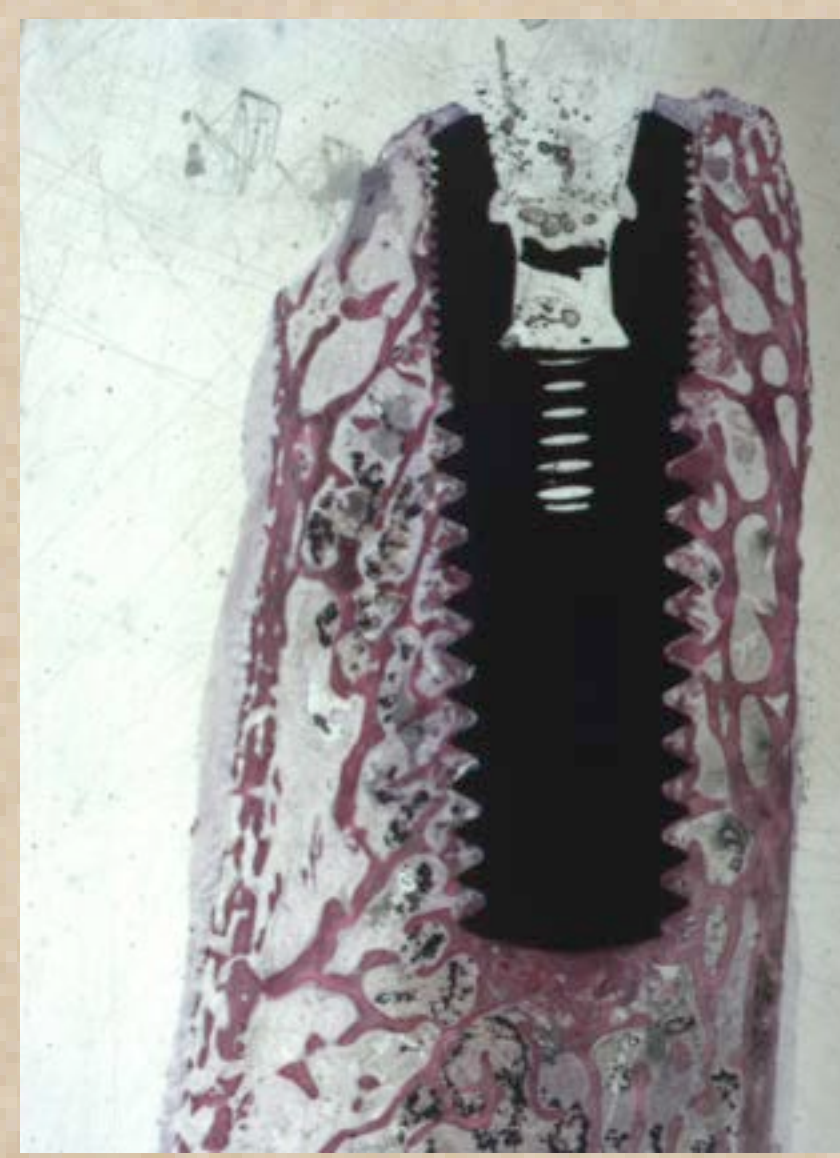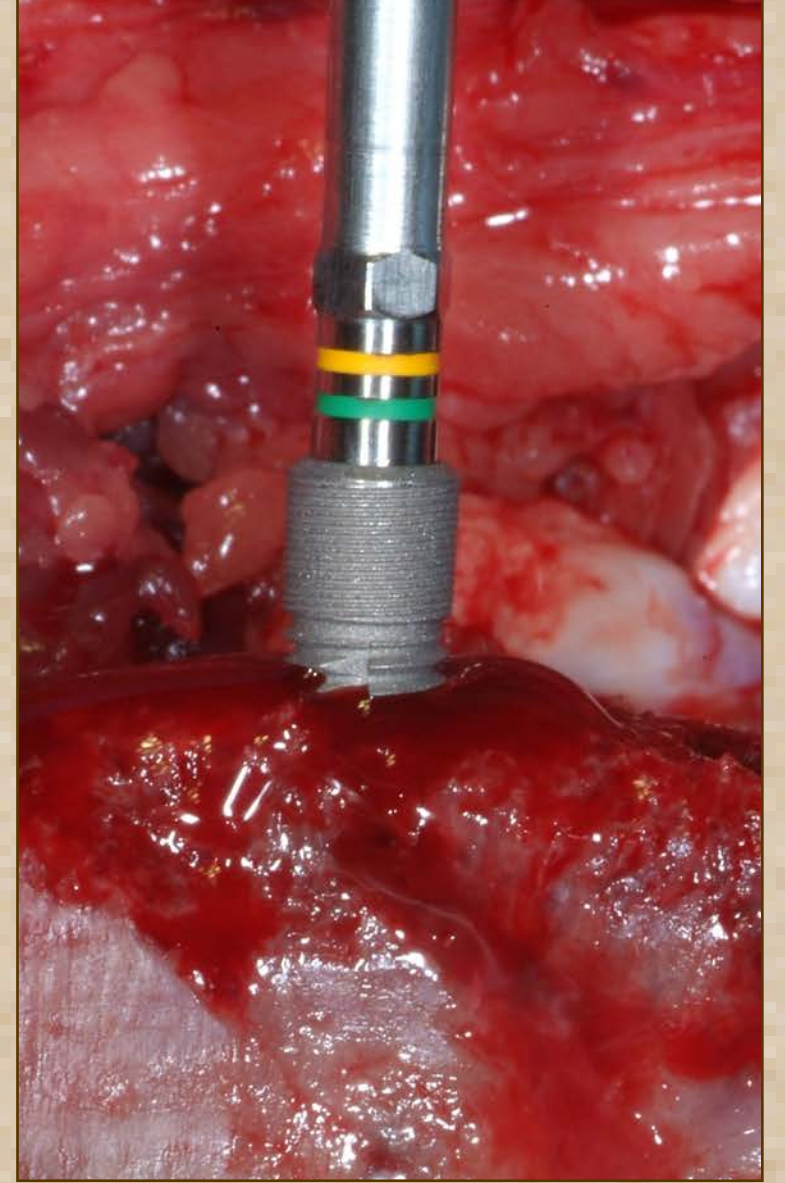
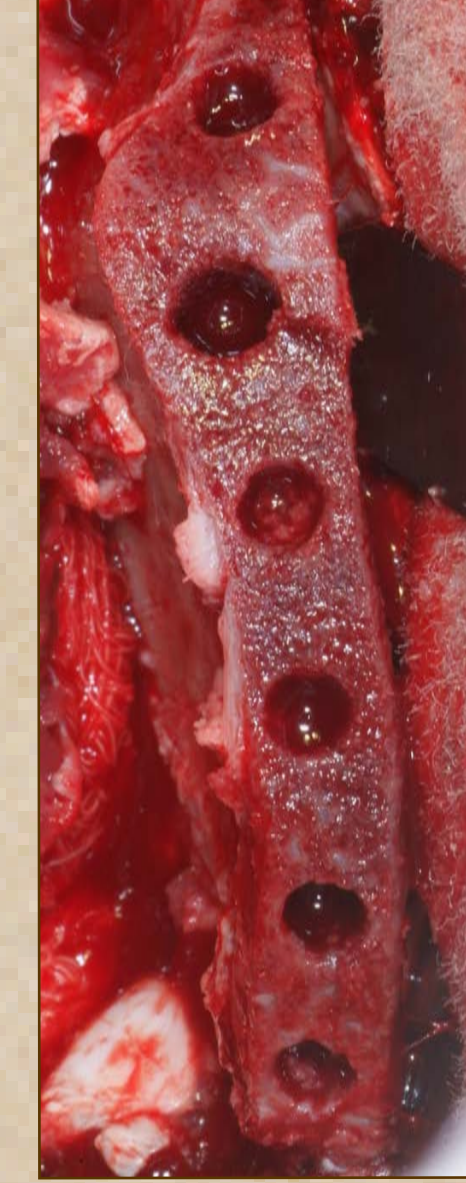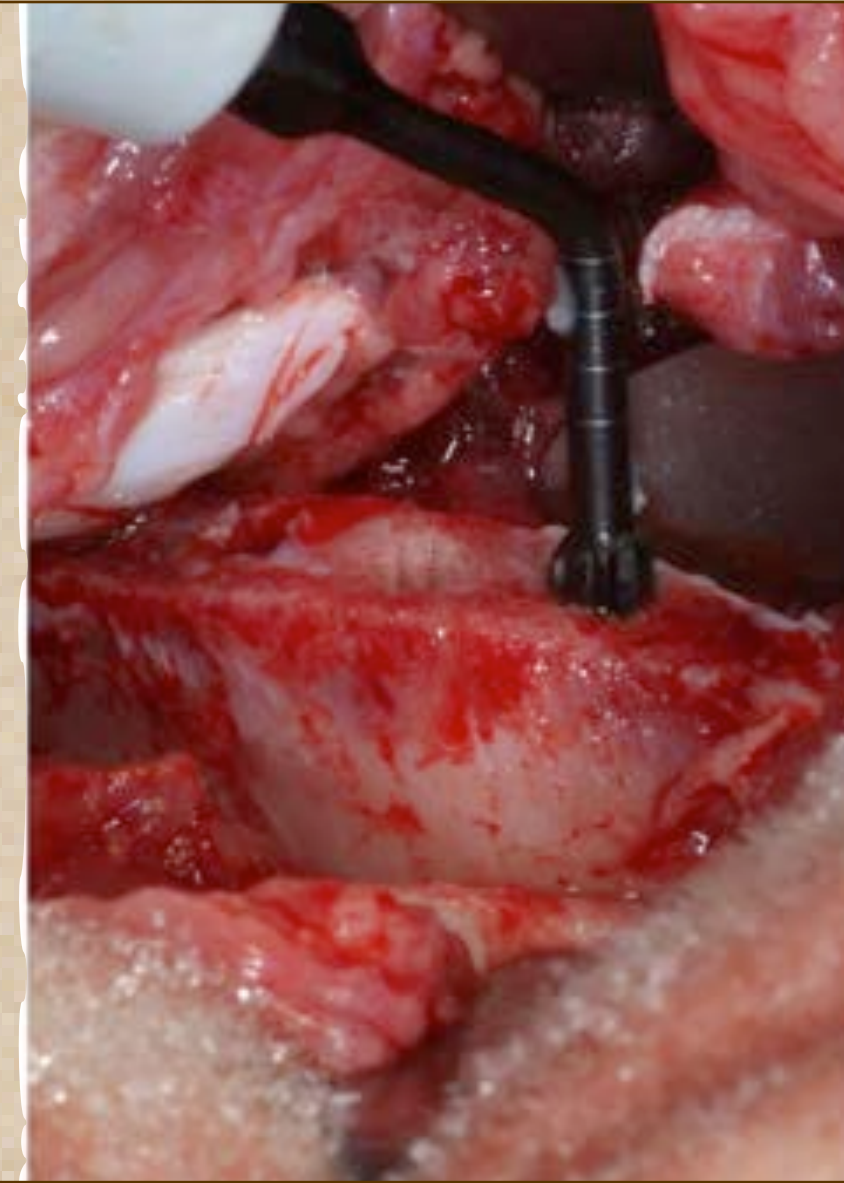
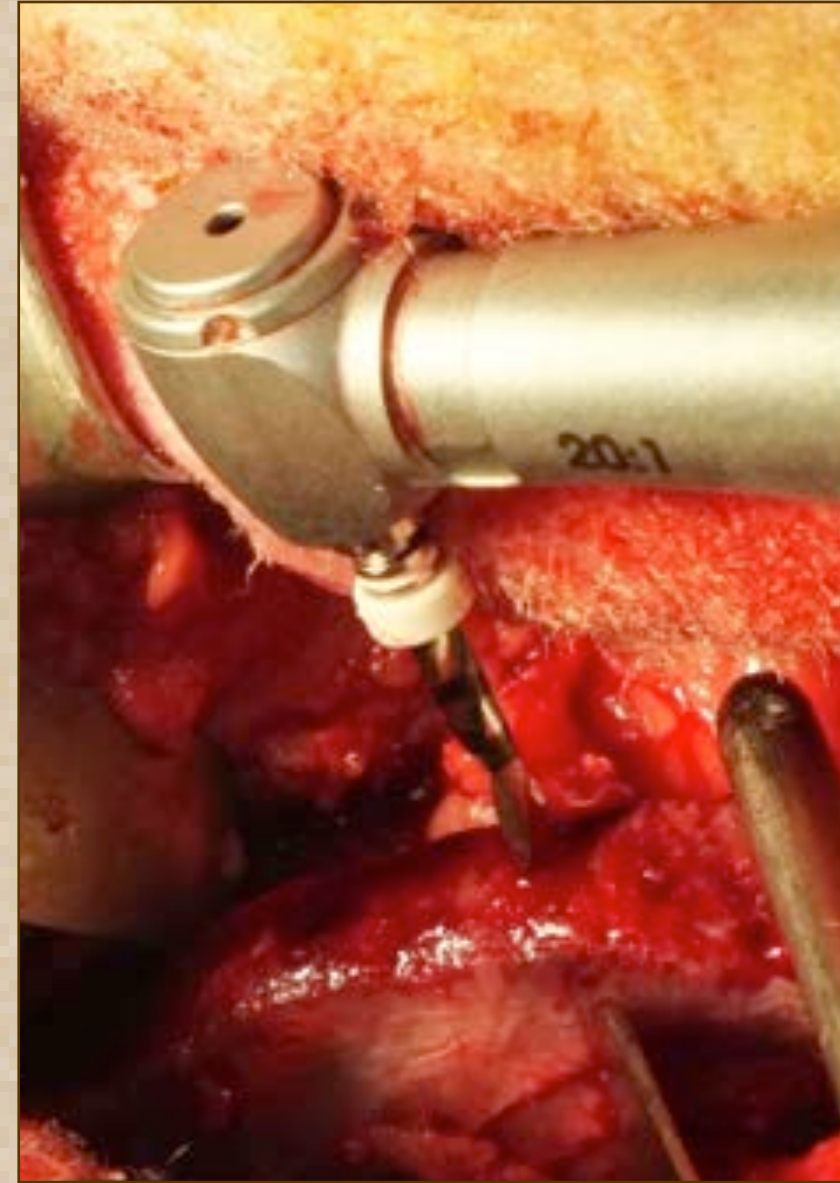
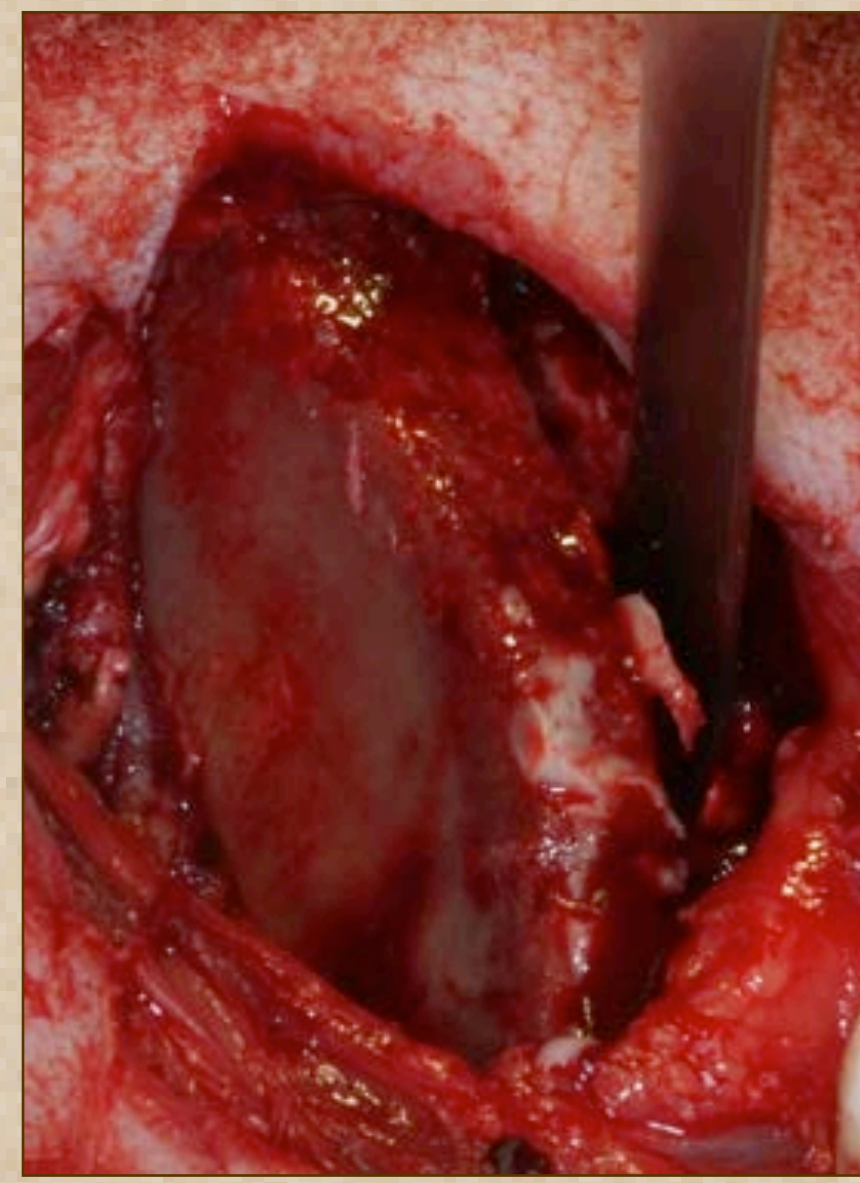
INTRODUZIONE

Lo scopo del presente lavoro è stato quello di valutare se ci fossero diverse percentuali di BIC fra impianti inseriti mediante l'utilizzo di frese rotanti e inserti piezoelettrici.

MATERIALI E METODI

Il protocollo ha previsto l'utilizzo di un modello sperimentale su animale: 4 montoni razza bergamasca con un peso medio di 70 kg, due anni di età e al termine della crescita scheletrica. Sono stati posizionati 48 impianti "Way Milano" diametro 3,8 mm e lunghezza 11 mm con superficie SLA (GEASS s.r.l. Pozzuolo del Friuli, UD - Italia). Ogni animale ha ricevuto su ciascuna cresta iliaca 6 impianti, le creste iliache sinistre sono state preparate con inserti piezoelettrici mentre le creste iliache destre con frese rotanti. Il protocollo chirurgico ha previsto la sedazione degli animali mediante Xilazina Cloridrato, la decontaminazione della cute con betadine, anestesia infiltrativa locale con lidocaina cloridrato al 2%. E' stata praticata poi un'incisione a livello della cresta iliaca ed i siti implantari sono stati preparati sotto abbondante irrigazione con fisiologica o mediante inserti piezosurgery o mediante frese rotanti al di sotto degli 800 rpm. E' stata applicata una sutura riassorbibile in acido poliglicolico a livello dei tessuti muscolari e una sutura in seta non riassorbibile per i tessuti cutanei; ciascun animale ha ricevuto una terapia antibiotica locale e sistemica per 5 giorni successivi. A 15 e 30 giorni dall'intervento i montoni sono stati sacrificati mediante iniezione endovenosa (Tanax 0,3 ml/Kg), sono stati sviluppati i campioni, dai quali si sono ottenuti 70 vetrini.

ID MONTONE # 5	CRESTA ILIACA DX	CRESTA ILIACA SX
PREPARAZIONE	micromotore	piezosurgery
PRELIEVO (gg)	15	15
ID MONTONE # 35	CRESTA ILIACA DX	CRESTA ILIACA SX
PREPARAZIONE	micromotore	piezosurgery
PRELIEVO (gg)	30	30
ID MONTONE # 33	CRESTA ILIACA DX	CRESTA ILIACA SX
PREPARAZIONE	micromotore	piezosurgery
PRELIEVO (gg)	15	15
ID MONTONE # 34	CRESTA ILIACA DX	CRESTA ILIACA SX
PREPARAZIONE	micromotore	piezosurgery
PRELIEVO (gg)	30	30



RISULTATI

All'esame al microscopio è emersa una BIC a 15 giorni dei due campioni rispettivamente del 32% e 35 % e a 30 giorni del 50% e 52%. All'analisi statistica è emersa una variabilità non significativa.

CONCLUSIONI

Dal presente studio si evince che gli impianti inseriti in siti preparati con il piezosurgery o con strumenti rotanti esibiscono a 15 e 30 giorni percentuali di BIC sovrapponibili tra di loro. Per valutare l'infiltrato infiammatorio nelle prime fasi della guarigione sarebbe necessario valutare i livelli di ALP e INOS.

BIBLIOGRAFIA

- Vercellotti T, Stacchi C, Russo C, Rebaudi A, Vincenzi G, Pratella U, Baldi D, Mozzati M, Monagheddu C, Sentineri R, Cuneo T, Di Alberti L, Carossa S, Schierano G. Ultrasonic implant site preparation using piezosurgery: a multicenter case series study analyzing 3,579 implants with a 1- to 3-year follow-up. Int J Periodontics Restorative Dent. 2014 Jan-Feb;34(1) 11-8. doi: 10.11607/prd.1860.
- Stacchi C, Vercellotti T, Torelli L, Furlan F, Di Lenarda R. Changes in implant stability using different site preparation techniques: twist drills versus piezosurgery. A single blinded, randomized, controlled clinical trial. Clin Implant Dent Relat Res. 2013 Apr;15(2):188-97. doi: 10.1111/j.1708-8208.2011.00341.x. Epub 2011 Apr 19.
- Degidi M, Piattelli A, Shibli JA, Perrotti V, Iezzi G. Bone formation around immediately loaded and submerged dental implants with a modified sandblasted and acid-etched surface after 4 and 8 weeks: a human histologic and histomorphometric analysis. Int J Oral Maxillofac Implants. 2009 Sep-Oct;24(5):896-901.